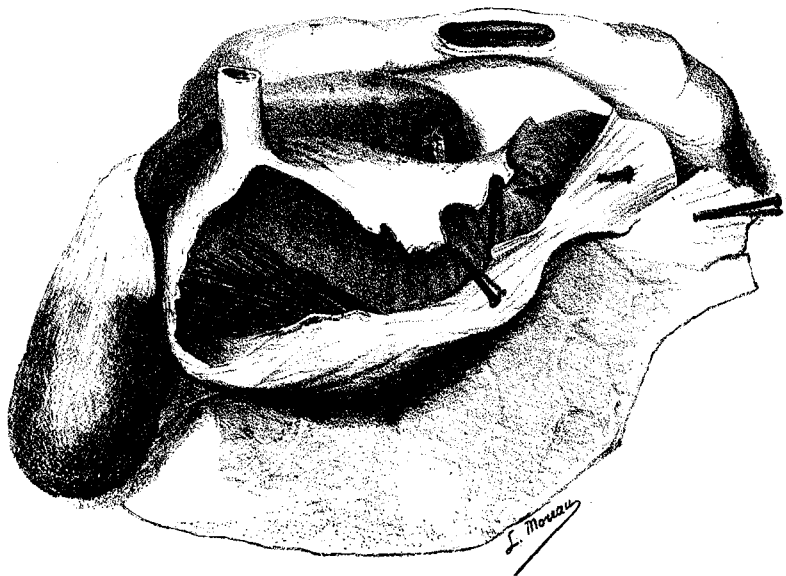


civil, accusant une perte d'appétit, des vomissements après les repas, une douleur lancinante dans la région épigastrique. Le médecin diagnostique une fièvre intermittente à tendances pernicieuses et administre le sulfate de quinine à hautes doses. Le malade meurt le 24 mars, après deux mois de traitement, et voici les résultats tout à fait inattendus de l'autopsie. En enlevant le tube digestif, on sent à travers les parois des corps rigides, acérés, une extré-



Estomac d'Aissaoua

mité d'un de ces piquants fait même hernie à travers l'intestin grêle, c'est la tête d'un gros clou. L'ouverture de l'estomac, par son bord supérieur, donne issue à une grande quantité de liquide noir analogue à la sépia. Des lavages successifs font voir au fond de la grosse extrémité de l'estomac un amas de clous dont la plupart présentent entre eux une stratification régulière, ce sont des pointes de Paris d'une longueur de dix centimètres, la tête est plus volumineuse qu'une lentille ordinaire; il y en a trente. L'une d'elles est enclavée dans la première portion du duodénum dont elle a perforé la paroi antérieure. Dans la seconde portion, une autre pointe analogue, perforant les tuniques intestinales, est allée s'im-